

Serie: Augennotfälle beim Hund

Inhalt

Teil 1:	Stumpfe und Spitze Traumen	Seite 1
Teil 2:	Bulbusluxation und Bulbusprolaps	Seite 2
Teil 3:	Das akute Glaukom	Seite 2
Zusatzbeitrag:	Das Glaukom - Wolf im Schafspelz	Seite 3-10

Serie Augen-Notfälle beim Hund – Teil 1: Stumpfe und spitze Traumen

Besitzer anweisen: Fremdkörper unbedingt im Auge belassen

Augen sind besonders verletzlich und schmerzempfindlich. Das gilt vor allem für die brachycephalen Rassen mit ihren hervortretenden Augen. Eine dreiteilige Serie beschäftigt sich mit der Versorgung von Augennotfällen. Den Anfang machen Traumen – sowohl stumpfe als auch spitzer Natur.

Von Dagmar Steele

Als stumpfes Trauma bezeichnet man meist eine Contusio bulbi. Folgen einer stumpfen Gewalteinwirkung auf das Auge können Blutungen in die vordere Augenkammer, Linsenluxationen oder Netzhautablösungen sein. Besitzer erkennen vor allem die Hämorrhagien in die vordere Augenkammer und stellen deshalb ihre Tiere in der Praxis vor.

Generell sollte man jedes noch so harmlose Trauma des Auges ernst nehmen. Der erste Rat am Telefon kann lauten: Kühlen Sie das Auge bis zur Vorstellung beim Tierarzt.

Augeninnendruck reduzieren

In der Praxis sollen Diuretika und Mannitol-Infusionen den Augeninnendruck reduzieren, ihr Nutzen ist jedoch umstritten. Schleifen-Diuretika wie Dimazon bewirken keine therapeutische Reduktion eines erhöhten Augeninnendrucks. Mit einer intravenösen Mannitol-Infusion kann ein erhöhter Augeninnendruck kurzfristig gesenkt werden, wenn keine Uveitis besteht (diese ist aber bei einem Trauma meist vorhanden). Besteht eine Uveitis, ist die Blut-Kammerwasser-Schranke gestört, das Mannitol dringt in das Auge ein, zieht osmotisch Wasser nach sich und der Augeninnendruck steigt sogar an. Deshalb muss während jeder Mannitol-Infusion der Druck alle fünf Minuten überprüft und die Infusion gegebenenfalls sofort gestoppt werden.

Auch die Atropin-Gabe zur Vorbeugung von Synechien und Schmerzen ist zweischneidig. Bei erhöhtem Augeninnendruck sind Atropin-Tropfen kontraindiziert, da der sowieso schon verletzte Kammerwinkel aufgrund der Mydriase noch enger, der Druck also noch mehr ansteigen würde. Atropin muss aber gegeben werden, wenn der Augendruck normal ist und eine Uveitis besteht, da die Entzündungsprodukte zu Synechien der Iris mit der Linse führen und das ebenfalls wiederum zum Druckanstieg mit bekannten Folgen führen kann.

Besteht der Verdacht, dass eine Netzhautablösung droht, kann Methylprednisolon gegeben werden. Wichtig ist eine geeignete Schmerzmedikation, denn Augenverletzungen sind äußerst schmerzhaft.

Wenn aufgrund eines stumpfen Traumas eine Linsenluxation stattgefunden hat (und die Linse vorher nicht subluxiert war), bestehen meist so hochgradige zusätzliche Verletzungen (Sklera-Ruptur mit Netzhaut-Abriss, auch vordere Einblutungen), dass das Auge irreversibel erblindet ist. Der Zerstörungsgrad der hinteren Bulbusabschnitte kann durch eine Ultraschall-Untersuchung dargestellt werden. Mit dem Patientenbesitzer sollte dann besprochen werden, ob das Auge enukleiert oder vorerst belassen werden soll. In zweitem Fall vernarbt es meist und sollte während der Abheilphase mit systemischer

Antibiotika-Gabe und nicht-steroidalen Anti-entzündungsmitteln behandelt werden. Langfristig entwickelt sich dann meistens eine Phthisis bulbi. Hat vorberichtlich ein stumpfes Trauma stattgefunden, sollte in jedem Fall die Netzhaut auf eine eventuell vorhandene (partielle) Ablösung untersucht werden, auch wenn die vorderen Augenabschnitte physiologisch erscheinen. Wenn eine vorhandene Netzhautablösung nicht erkannt und behandelt wird, ist das Auge für immer blind, da die Netzhaut im abgelösten Zustand irreversibel degeneriert.

Durch Blut oder Fibrin in der Vorderen Augenkammer kann der Kammerwasserabfluss blockiert sein und dadurch der Augeninnendruck ansteigen. Dies kann nur durch eine Messung des Augeninnendrucks überprüft werden. Wenn der Augendruck erhöht ist, ist das ein absoluter Notfall (das Sehvermögen kann bei sehr hohen Drücken innerhalb von Stunden durch irreversible Degeneration der Neuronen der Retina irreversibel verloren sein; es bleibt ein blindes, chronisch schmerzhaftes Auge, das in letzter Konsequenz enukleiert werden muss). Da eine mechanische Blockade des Kammerwasser-Abflusses besteht, haben hier drucksenkende Medikamente oft gar keine Wirkung. Einzige Möglichkeit ist dann die intraokuläre Injektion von Tissue Plasminogen Activator (TPA), um das Blut bzw. Fibrin aufzulösen. Dies spricht sehr gut an, wenn das Blut/Fibrin-Koagel nicht schon so lange besteht. Zusätzlich können lokal oder systemisch Carboanhydrase-Hemmer gegeben werden, um die Kammerwasserproduktion zu senken.

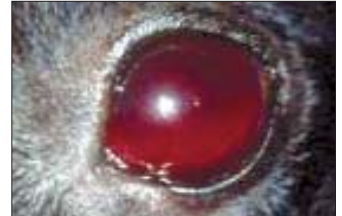Immer Fluoreszin-Anfärbung

Verletzungen der Lider oder der Strukturen des Auges selbst – zum Beispiel Hornhautverletzungen, Hornhautperforationen und Fremdkörper in der Hornhaut oder der vorderen Augenkammer – sind häufig Folgen spitzer Traumen. Um bestimmen zu können, wie tief und in welcher Ausdehnung die Schichten der Hornhaut geschädigt sind, eignen sich am besten Augentropfen mit Fluoreszin zur Anfärbung. Die sollte besonders bei einseitigen Defekten immer vorgenommen werden. Einzig bei einer Verletzung, die sämtliche Schichten bis auf die Deszemetische Membran betrifft, kann ein falschnegatives Ergebnis der Fluoreszin-Probe vorliegen. Eine solche Verletzung ist in der Regel aber dennoch erkennbar.

Wie tief eine akute Hornhaut-Verletzung ist,

Hyphäma: Eine Einblutung in die vordere Augenkammer nach Trauma

Fotos: Meyer-Lindenberg



kann durch eine Untersuchung mit spaltförmigem Licht festgestellt werden. Je nach Tiefe kann dann entschieden werden, ob eine konservative Behandlung noch möglich ist, oder ob eine Hornhaut-Naht erforderlich ist. Bei oberflächigen Verletzungen genügt eine lokal antibiotische Therapie. Sie sollte nach spätestens zwei Tagen kontrolliert werden. Klafft das Hornhaut-Gewebe auseinander oder klemmt Fibrin zwischen den Hornhaut-Lefzen, sollte eine Naht erfolgen.

Holzstücke oder Grannen als Ursache eines Traumas können durchaus noch im Konjunktivalsack vorhanden sein. Dieser sollte also immer gewissenhaft überprüft werden. Entdeckt bereits der Besitzer einen Fremdkörper, weisen sie ihn an, diesen im Auge zu belassen. So kann eine Perforation in der Praxis sofort versorgt werden. Noch in der Hornhaut befindliche Fremdkörper sollten generell als perforierende Verletzung betrachtet werden, bis anderes bewiesen ist. Kühlen mit feuchten Tüchern eignet sich auch hier als Erste-Hilfe-Maßnahme.

Allerdings könnten corneale Fremdkörper durch die Abdeckung mit einem feuchten Tuch auch weiter in die Hornhaut inkorporiert werden. Dies hat den Nachteil, dass eventuell kein Angriffspunkt mehr besteht, um sie heraushebeln zu können. Grundsätzlich darf ein cornealer Fremdkörper nie mit einer Pinzette entfernt werden, da man ihn dadurch automatisch tiefer hineindrückt. Er sollte mit der Spitze einer umgebogenen Kanüle heraus befördert werden.

Atropin gegen Schmerzen

Bei der Therapie einer Hornhautverletzung reicht häufig – je nach der Schwere der Veränderung – eine prophylaktische Versorgung mit antibiotischen Augensalben, eventuell in Kombination mit Medikamenten zur Unterstützung der Reepithelisierung. Professor Andrea Meyer-Lindenberg von der Klinik für Kleintiere der Tierärztlichen Hochschule Hannover empfiehlt: »Wichtig ist die Applikation von Atropin-Augensalbe zur Behandlung der Schmerzen, der besonders bei oberflächlichen Verletzungen durch den Spasmus der Iris- und der Ziliarkörpermuskulatur hervorgerufen wird. Bei stark verklebten Augen oder bei fortschreitenden Ulzera bevorzugen wir den Einsatz von N-Acetylcystein, das mittlerweile auch als Augentropfen für Hund und Katze erhältlich ist.«

Schwerere Verletzungen erfordern eine systemische Antibiose und eine Schmerztherapie. Wenn ein flächiges, tiefes Ulcus oder eine Descemetocelle sichtbar sind, besteht ein chronisch einschmelzender Prozess, der durch Kollagenasen hervorgerufen wird (die wiederum entweder bakteriellen Ursprungs sind oder iatrogen durch Cortison-Gabe verursacht wurden). Hier muss eine sehr intensive antikollagenolytische und antibiotische Therapie (am besten 30minütige Tropfengabe) erfolgen, beziehungsweise sollte je nach Ausbreitung und Tiefe des Defekts ein gestellter Bindehautlappens in das Hornhaut-Stroma eingenäht werden.

Gegebenenfalls kann operativ eine Nickhautschürze angelegt werden. Eine Überwachung des Verlaufs ist bis zur negativen Fluoreszin-Probe nötig. Der Effekt einer Nickhautschürze besteht darin, den Lidschlag über die Hornhaut zu verhindern. Ihr Nutzen wird aber auch hinterfragt, da oberflächige Ulcera auch gut ohne Nickhautschürze abheilen. Dagegen besteht der Nachteil, dass nicht sichtbar ist, wie sich die Hornhaut unter der Schürze entwickelt. Bei einschmelzenden Ulcera schreitet der kollagenolytische Prozess oft bis zur Perforation und damit dem Auslaufen des Auges fort. In diesem Fall müsste dann ein gestellter Bindehautlappen in die Hornhaut eingenäht werden.

Bleibende Trübungen der Hornhaut sind in der Regel nur kosmetischer Natur und beeinträchtigen den Visus meist nicht wesentlich. Sie können falls nötig mit steroidhaltigen Augentropfen »aufgehellt« werden – aber erst nach negativer Fluoreszin-Probe. Professor Meyer-Lindenberg setzt Steroide für diese Indikation in der Regel nicht ein: »Die Erfolge sind meist nicht überwältigend, das Risiko ist größer als der Nutzen.«

Rasur macht Problem

Ist die Hornhaut perforiert, sollte man das Tier möglichst mit einer Inhalationsnarkose ruhig stellen, da so auch eine Ruhigstellung des Bulbus zu erreichen ist. Dann lassen sich etwaige Fremdkörperteile leichter sorgfältig entfernen. Zum Spülen eignen sich NaCl oder Ringerlactat. Eine Rasur des OP-Feldes verursacht mehr Probleme als Nutzen. Unter Vergrößerung (idealerweise mit Lupenbrille) wird die Verletzung mit Einzelheften verschlossen, die das Hornhautendothel nicht perforieren. Anschließend wird der Bulbus mit einem Viskoelastikum oder Ringer-Lactat wieder aufgefüllt, bis er in etwa physiologische Größe erhält.

Ein Viskoelastikum benutzt man bei Operationen am offenen Auge, um das Kollabieren des Bulbus zu verhindern. Es wird nach der Operation mit einem Spezialgerät (Saug-Spül-Pumpe) wieder abgesehen, da es den Kammerwinkel blockieren und so ein Glaukom hervorrufen kann. War die Vordere Augenkammer aufgrund einer perforierenden Hornhaut-Verletzung aufgehoben, füllt sie sich innerhalb von wenigen Minuten durch das körpereigene Kammerwasser. Das Füllen der Vorderkammer dient auch als Test, dass die Perforationswunde adäquat verschlossen ist.

Eine systemische und lokale Antibiose und geeignete Schmerztherapie sind nötig. Trotzdem kann es als Komplikation zur Infektion des Bulbus kommen.

Mitarbeit: Dr. Kerstin Leutzinger

IM DER NÄCHSTEN AUSGABE: Probleme mit Bulbusluxationen und Bulbusprolaps

Verzicht auf Enukleation aus kosmetischen Gründen kann Tierquälerei sein

Es ist einer der Tierarzt-Alpträume: Der zappelnde Hund wird auf dem Tisch fixiert und dabei quellen ihm im Wortsinn die Augen aus dem Kopf. Unsanktes Handling kann bei brachycephalen Rassen tatsächlich eine Dislokation oder sogar eine Luxation des Bulbus auslösen; weitaus häufiger aber sind es andere Traumen wie Beißereien oder Autounfälle. Was ist dann zu tun?

Von Dagmar Steele

Befindet sich der Augapfel noch innerhalb des Orbitalringes, spricht man von einem Prolaps. Bei einer Luxation tritt er über den Orbitalring hervor, dann ist auch mit größter Wahrscheinlichkeit der *Nervus opticus* abgerissen.

»Wenn wir eine Chance sehen, versuchen wir immer, den Bulbus zu erhalten«, betont Prof. Andrea Meyer-Lindenberg von der Klinik für Kleintiere der TiHo Hannover, aber: »Zeigt sich in der Ultraschalluntersuchung, dass schwerwiegende Läsionen vorliegen, also beispielsweise der Sehnerv abgerissen oder die Bulbuswand rupturiert ist, raten wir zur Enukleation.«

Bei der Luxation ist die Prognose bei brachycephalen Rassen deutlich besser als bei anderen Rassen. Bei letzteren ist eine weitaus größere Gewalt nötig, um den Augapfel aus dem Orbitalring zu befördern, weshalb wahrscheinlich mehr Strukturen zerstört sind. Sind einer oder mehrere Orbitalmuskeln abgerissen, kommt es meist zu einem permanenten Strabismus. Liegt tat-

sächlich eine vollständige Luxatio bulbi mit Abriss des *N. opticus* vor, ist eine Bulbusexstirpation angezeigt. Auch aus kosmetischen Gründen sollte nicht auf den Eingriff verzichtet werden, denn Schmerzen und Infektionsgefahr sind andernfalls tierschutzrelevant – zumal die Sehfähigkeit nicht mehr hergestellt werden kann.

Sofort mit Daumen reponieren

Bei einem iatrogen ausgelösten Bulbusprolaps kann der Augapfel eventuell sofort mit dem Daumen reponiert werden. Ältere Vorfälle sollten die Besitzer bis zum Eintreffen in der Praxis mit feuchten Tüchern kühlen. Dort werden sie dann mit NaCl oder Ringerlactat gespült. Die Umgebung des Auges sollte vorher nicht geschoren werden. Zur Reposition rollt man die Lider mit einer Pinzette auswärts und bringt den Bulbus mit einem feuchten Tupfer zurück in seine Position.

Gelingt dies nicht, kann eine Kanthotomie vorgenommen werden. Hierfür schneidet man den

lateralen Augenwinkel ein und vernäht ihn nach erfolgreicher Reposition wieder. Je nach Zustand des Auges, Druckverhältnissen und Alter der Verletzung sollte zur weiteren Sicherheit eine Tarsorrhaphie angelegt werden, alternativ auch eine Nickhautschürze. Zwar weist die Tarsorrhaphie die größere Festigkeit auf, allerdings besteht die Gefahr, dass der empfindliche Lidrand nekrotisch wird.

Die lokale Nachbehandlung besteht aus Antibiotika und Atropin – die Verklebungen verhindern sollen – und eventuell Steroiden. Die Medikamente gibt man am medialen Lidwinkel, der nicht vollständig verschlossen wird. »Ich verwende allerdings in der Regel keine Steroide«, sagt Professor Meyer-Lindenberg und begründet: »Da durch die Exposition des Bulbus oft eine Läsion der Kornea vorliegt, ist die Infektionsgefahr einfach zu groß.«

Als systemische Therapie sind eine geeignete Schmerztherapie ebenso wie eine Antibiose nötig. Der retrobulbäre Einsatz von Cortikosteroiden, um auftretende Ödeme zu vermindern,

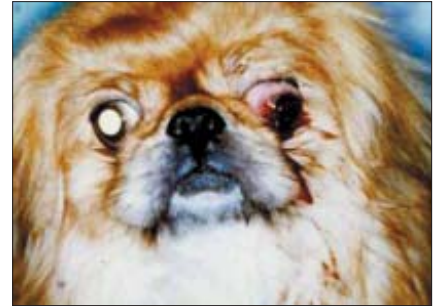birgt ein erhöhtes Infektionsrisiko, wird aber dennoch manchmal in der Literatur empfohlen. Beschrieben ist zur Ödemprophylaxe oder -therapie auch die Verwendung von Diuretika. Deren Nutzen bezweifelt Professor Meyer-Lindenberg: »Die Wirkung systemisch gegebener Diuretika ist lokal am Auge nicht ausreichend.«

Halskragen ist zwingend

Generell sind Infektionen des Bulbus möglich, in diesen Fällen muss nach Antibiogramm das Antibiotikum umgestellt und eventuell die Schürze oder Tarsorrhaphie eröffnet werden, um auch lokal gezielter behandeln zu können.

Das Anlegen eines Halskragens ist bei Patienten mit operativ versorgten Bulbusdislokationen unerlässlich, bis die Tarsorrhaphie beziehungsweise die Nickhautschürze nach etwa zehn bis vierzehn Tagen gelöst werden können.

IN DER NÄCHSTEN AUSGABE:
Das akute Glaukom



Bulbusprolaps: Besonders gefährdet sind brachycephale Rassen.

Foto: Meyer-Lindenberg

Augeninnendruck: Messen statt schätzen, denn ein Einzelwert sagt wenig aus

Ein plötzlich erhöhter Augeninnendruck ist ein Notfall. Nicht nur, weil er große Schmerzen bereitet, sondern auch, weil schwere Folgeschäden drohen. Spätestens eine Stunde nach der medikamentösen Therapie sollte der Augendruck im Normalbereich von 20 mm Hg liegen. Sonst kann nur noch eine Operation das Sehvermögen retten.

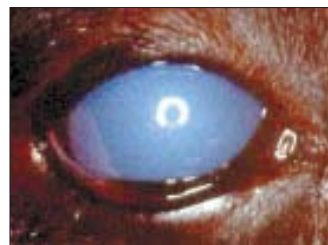Von Dagmar Steele

Typisch für ein akutes Glaukom sind eine lichtstarke, meist mittelweite Pupille und deutlich gezeichnete Skleralgefäße sowie ein erhöhter Augeninnendruck. Manche Patienten kneifen das Auge zu oder zeigen ein Hornhautödem. Obwohl enorm schmerzhaft, ist das Allgemeinbefinden bei einem Glaukom nicht immer gestört.

Die Diagnose kann nur ein gemessener Augeninnendruck sichern, Schätzungen mittels Palpation sind nicht ausreichend. Als Messgerät eignen sich ein Tonopen, ein Tonovet oder ein kostengünstigeres mechanisches Tonometer nach Schiötz. Die Anwendung des Tonometers ist aber nicht einfach, denn das Auge muss in Senkrechtposition gebracht werden und es erfordert ausreichend Zeit zum Ablesen. Das ist bei einem unruhigen Hund schwierig. Unkooperative Tiere oder eine falsche Messtechnik sorgen womöglich für falsch-positive Resultate. Deshalb hat eine einzelne Messung wenig Aussagekraft. Da sich der Druck verändern kann, lautet die Empfehlung: Mehrere Messungen in fünfminütigen Abständen vornehmen.

Glaukome können sowohl primär – bei der Katze seltener als beim Hund – als auch sekundär als Folge anderer Augenerkrankungen auftreten. Beim sekundären Glaukom ist neben der

symptomatischen Therapie die Behandlung der Grunderkrankung Voraussetzung für einen Therapieerfolg. Tritt ein Primärglaukom auf, ist es wahrscheinlich, dass in absehbarer Zeit (meist innerhalb von zwei Jahren) auch das andere



Glaukom mit deutlicher Trübung und Mydriase

Fotos: Meyer-Lindenberg

Auge einen Glaukomschub erleiden wird. Hierauf sollte man den Besitzer vorbereiten. Eine Häufung bei bestimmten Rassen wie Cocker, Bassetts, Huskies, Bouviers, Chow-Chows, Entlebucher, Magya Vizsla und einigen Terriern legt den Verdacht eines ererbten Geschehens nahe. Sekundäre Glaukome können Folge von Linsenluxationen, Hyphäma, Iridocyclitis, Traumen, Neoplasien und Melanosen (vererbt beim Cairn-Terrier) sein.

Die Therapie des Glaukoms ist sowohl konserva-

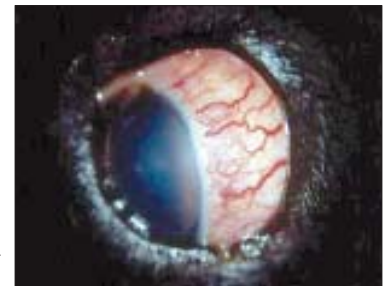tiv als auch operativ nicht immer erfolgreich. Auch darauf sollte man den Besitzer vorbereiten, um Frustrationen zu vermeiden. Gelingt es, den Augeninnendruck zu senken, folgt in der Regel eine lebenslange Therapie mit regelmäßigen Kontrollen. Rezidive sind nicht auszuschließen.

Beste Ergebnisse mit kombinierter Medikation

Zur Behandlung eignen sich Prostaglandin-Analoga wie Latanoprost, die mit gutem Erfolg zur Erstversorgung des Primärglaukoms eingesetzt werden. Latanoprost erreicht einen wesentlich besseren Abfluss des Kammerwassers als Pilocarpin. Infusionen mit Mannitol vermindern das Augeninnenvolumen, Carboanhydrasehemmer wie Acetazolamid reduzieren hingegen die Kammerwasserproduktion. Beste Ergebnisse erzielt oft eine Kombination dieser drei Mittel.

Aber Professor Andrea Meyer-Lindenberg von der Klinik für Kleintiere der TiHo Hannover warnt: »Liegt bei einem Glaukom eine Uveitis vor, sollten weder Pilocarpin noch Latanoprost eingesetzt werden. Sie können die Uveitis verstärken und Verklebungen begünstigen. In diesen Fällen ist eher der Einsatz von Carboanhydrasehemmern angezeigt.«

Der bisweilen auch empfohlene Einsatz von β -Blockern birgt besonders bei herzinsuffizienten Tieren das Risiko lebensbedrohlicher Nebenwirkungen. Will man darauf nicht verzichten, ist zumindest vor dem Einsatz und zehn Minuten danach das Herz auskultatorisch zu kontrollie-



Pathognomisch: deutlich gezeichnete Skleralgefäße

ren. Bei allen Maßnahmen gilt: Liegt der Augeninnendruck spätestens nach einer Stunde noch nicht im Normalbereich von 20 mm Hg, kann das Sehvermögen nur durch eine sofortige Operation erhalten werden.

Therapieversagen: Bulbus entfernen

Versagt die konservative Behandlung und erlaubt der Besitzer keine Glaukom-OP, sollte man – auch unter Tierschutzaspekten (chronischer Schmerz) – zur Entfernung des Bulbus raten. Aus kosmetischen Gründen benutzen viele Kollegen mittlerweile routinemäßig Silikonimplantate. Professor Meyer-Lindenberg setzt diese aber nur in Ausnahmefällen ein. Auch die verschiedenen Operationstechniken zur Behandlung des Glaukoms führen nicht immer zum Erfolg. Prof. Meyer-Lindenberg: »Aber in bestimmten Fällen kann durch die teilweise Zerstörung des Ciliarkörpers mittels Lasertechnik das Fortschreiten der Erkrankung aufgehalten und eine Enukleation bei manchen Patienten auch verhindert oder zumindest hinausgeschoben werden.«

NACHFOLGEND:
Das Glaukom – Wolf im Schafspelz
ein Beitrag von Dr. Kerstin Leuzinger

Das Glaukom - der Wolf im Schafspelz

Das Glaukom oder der sogenannte „Grüne Star“ ist in der Humanmedizin die häufigste Ursache für Erblindungen in den westlichen Ländern. Auch bei unseren Haustieren erblinden sehr viele Tiere aufgrund des erhöhten Augeninnendrucks.

Definieren kann man das Glaukom als eine Gruppe von Augenerkrankungen, bei der durch verstärkte Druckwirkung die neuronalen Augenanteile (Netzhaut und Sehnervenkopf) zerstört und durch den Dehnungseffekt starke Schmerzen ausgelöst werden.

Der erhöhte Augeninnendruck schädigt durch direkte Druckwirkung alle Strukturen des Auges, insbesondere führt es aber zu einer ischämischen Krise der Netzhaut. Durch Kompression des Sehnerven an der Durchtrittsstelle durch den Bulbus wird die nutritive Versorgung unterbrochen. Eine Kettenreaktion beginnt: Durch frei werdende toxische Stoffe zerstörter Nervenzellen (Sauerstoffradikale, Nitroxide, Glutamin) werden immer weitere Ganglienzellen der Netzhaut zerstört. Diese Reaktion läuft auch weiter ab, wenn der Augeninnendruck bereits wieder im Normalbereich liegt. Dadurch kann sich auch bei einem normotensiven Auge eine postglaukomatöse Netzhautatrophie entwickeln. Aufgrund dessen konzentriert sich die derzeitige Glaukomforschung auf eine effektive Neuroprotektion und die Unterbrechung der degenerativen Prozesse an der Netzhaut.

Durch ein akutes Glaukom kann ein Auge abhängig von der Höhe des Druckanstieges, der Elastizität der Sklera und individuellen kompensatorischen Mechanismen mit einem Augeninnendruck von z.B. 50 mmHG) innerhalb von Stunden unwiderruflich erblinden.

In dieser Phase weisen oft nur sehr milde Symptome auf den akuten Zustand des Auges hin. Nur eine umgehende Diagnosestellung und die schnelle, effektive Drucksenkung kann den Visus erhalten. Dazu bleibt jedoch unter Umständen nur ein sehr kurzes Zeitfenster.

Symptome eines akuten Glaukoms:

In den meisten Lehrbüchern sind Fotos glaukomatöser Augen abgebildet, die den Endzustand eines Glaukoms darstellen. Diese zeigen einen Buphthalmus mit deutlich injizierten Episkleralgefäßen, ein Hornhautödem mit einer weiten Pupille. Dies ist das Bild eines chronisches Glaukoms, bei dem das Auge zumeist bereits irreversibel geschädigt ist (siehe Abb.1). In der indirekten Ophthalmoskopie werden die chronischen Netzhautschäden mit „Cupping“ des Sehnervenkopfes, dünnen (attenuierten) Netzhautgefäßen und hyperreflexiven Areale des Tapetum lucidum deutlich (siehe Abb.2).




Abb.1: Glaukoma absolutum, Endzustand: Buphthalmus, Injizierung der Episkleralgefäße, diffuses Hornhautödem; Auge ist blind und permanent schmerzhaft

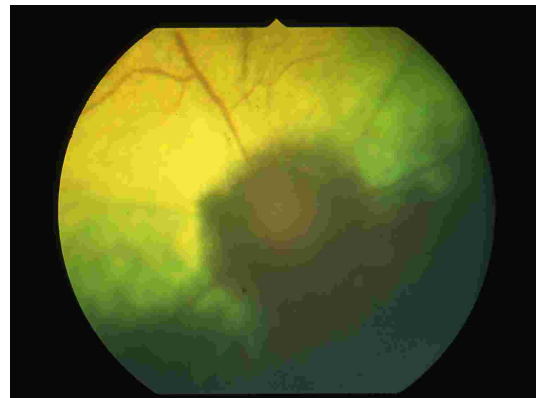


Abb.2: Netzhaut mit chronischen Druckschäden: Cupping der Papille, Attenuierung der Gefäße, das Auge Hyperreflexie des Tapetum lucidum

Im akuten Glaukomanfall präsentieren sich die Symptome, wie schon erwähnt, oft sehr mild und können auf den ersten Blick einer Bindehautentzündung ähnlich sein (siehe Abb.3). Das Sehvermögen des Auges kann nur in dieser Anfangs-Phase erhalten werden.

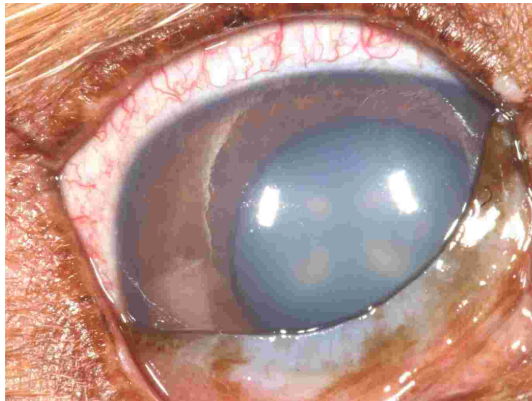


Abb. 3: Akutes Glaukom, seit ca. 3 Stunden erhöhter Augeninnendruck von 50 mmHG: injizierte Episkleralgefäße, leichtes Hornhautödem, mittelweite, starre Pupille. In dieser Phase kann das Sehvermögen noch erhalten werden.

Im Folgenden sind diese milden, „unauffälligen“ Symptome aufgeführt, die beim akuten Glaukom auftreten können. Sie sind je nach Höhe des Augeninnendruckes, Geschwindigkeit des Druckanstiegs und kompensatorischem Vermögen des Individuums unterschiedlich stark ausgeprägt. Wird eines oder mehrere dieser Symptome festgestellt, sollte immer sofort der Augeninnendruck überprüft werden.

- Es ist nur **ein** Auge betroffen. Das andere kann eventuell etwas „mit“reagieren.
- Die **Pupille** ist in der Regel $\frac{1}{2}$ bis $\frac{3}{4}$ -weit. Nur in seltenen Fällen ist beim akuten Glaukom eine maximale Mydriase zu beobachten.
- Der **Pupillarreflex** ist verzögert bzw. nicht auslösbar. Diese relative starre Pupille ist in Kombination mit den anderen Symptomen ein wichtiger Hinweis auf einen akuten Glaukomanfall.
- Die **Episkleralgefäße**, die an der dorsalen Sklera gut sichtbar sind, sind stark injiziert. Dies ist beim Hund immer der Fall, bei der Katze (leider) nicht.
- Die **Hornhaut** kann durch ein unterschiedlich stark ausgeprägtes, generalisiertes Ödem getrübt sein. Interessanterweise ist bei den meisten Katzen das Hornhautödem auch bei sehr hohen Augeninnendrücken kaum vorhanden.
- **Blepharospasmus und Nickhautvorfall** können Ausdruck der Schmerzhaftigkeit sein und sind oft, aber nicht immer vorhanden.
- Vom Menschen ausgehend ist anzunehmen, dass ab einem Augeninnendruck von 30 bis 35 mmHG Schmerzen empfunden werden, die als migräneartiger **Kopfschmerzen** beschrieben werden. Manche Tierbesitzer beobachten deshalb ein reduziertes Allgemeinbefinden. Dieses fällt aber nicht immer auf.

Diagnose:

Die einzig sichere Diagnose des Glaukoms ist die Messung des Augeninnendruckes (physiologisch 10 - 20 mmHG), wobei immer beide Augen im Vergleich gemessen werden sollten. Bei der Messung des Augendruckes ist darauf zu achten, dass der Hals nicht komprimiert wird (Zug am Halsband oder starkes Festhalten durch den Besitzer), da der Augeninnendruck durch die Kompression der Vena jugularis ansteigt und falsch erhöhte Werte gemessen werden.

Im zweiten Schritt erfolgt die Einordnung, um welche Art von Glaukom es sich handelt und welche Ätiologie dahinter steht. Grundlage für die Unterscheidung zwischen Primär- und Sekundärglaukom ist Beurteilung des Kammerwinkels (Gonioskopie, siehe Abb. 4 und 5). Sowohl für die Therapie, aber besonders für die Prognose des gesunden Partnerauges, ist diese Untersuchung von entscheidender Bedeutung und sollte bei jedem Glaukom erfolgen (Näheres siehe unter Ätiologie).

Differentialdiagnosen:

Im Folgenden sind einige der wichtigsten Differentialdiagnosen aufgeführt, die in Gruppen von ähnlichen Symptomen zusammengefasst sind.

1. Erkrankungen mit geröteten Konjunktiven, Trübung des Auges und Schmerzzeichen (Blepharospasmus, Nickhautvorfall, Reduktion des Allgemeinbefindens)

- Die **Uveitis** tritt meist mit Blepharospasmus und Rötung der Konjunktiven auf. Eine Trübung der Hornhaut oder des Kammerwassers kann vorkommen. Die Pupille ist miotisch und der Druck ist niedriger als im gesunden Partnerauge. Je nach Ausprägung der Uveitis können Verklebungen (Synechierung) der Iris mit der Linse den Pupillarreflex behindern.
- Das **Hornhautulkus** verursacht oft starken Blepharospasmus mit Nickhautvorfall. Das korrespondierende Hornhautödem ist in der Regel umschrieben. Der positive Fluoreszein-Test ist hinweisend. Beim chronischen Glaukom kann auch sekundär eine ulcerierende Keratitis entstehen.
- Korneale bzw. konjunktivale **Fremdkörper** oder **ektopische Zilien** sind ebenfalls schmerzhaft. Es ist eine gründliche Inspektion der Lidränder, der Bindehaut auch tief im konjunktivalen Fornix oder an der Nickhautinnenfläche nötig. Gerade für die Diagnostik der ektopischen Zilie ist eine starke Vergrößerung erforderlich.
- Auch eine plötzlich eingetretene **Keratokonjunktivitis sicca** kann schmerzhaft sein und ähnliche klinische Symptome wie ein akutes Glaukom haben. Die Symptome erscheinen ein- oder beidseitig. Der Schirmer-Tränen-Test ist hinweisend. Die Expositionskeratitis beim chronischen Glaukom wiederum kann durchaus klinisch der „Sicca“ sehr ähnlich sehen.
- Das Hornhautödem bei der **Linsenluxation** kann zum einen durch die mögliche Druckerhöhung selbst, aber auch durch die mechanische Schädigung des Hornhautendothels durch die Linse hervorgerufen werden. Insofern gehört die Linsenluxation sowohl in die Gruppe der Differentialdiagnosen, als auch in die der ätiologischen Einteilung der Sekundärglaukome (siehe unten).

2. Erkrankungen mit Trübung des Auges ohne Schmerzzeichen

- Ein Hornhautödem unterschiedlichen Ausmaßes ohne Blepharospasmus kann z. B. durch eine **Endothelzell-Degeneration** verursacht sein. Die Konjunktiven können dabei gerötet sein.
- Eine **Trübung des Kammerwassers** ist nicht immer auf den ersten Blick von der Trübung der Hornhaut zu unterscheiden. Durch Störung der Blut-Kammerwasser-Schranke können Zellen, Entzündungsprodukte oder Chylomikronen in das Kammerwasser gelangen. Die Untersuchung mit einer spaltförmigen Lichtquelle gibt Aufschluss über die Lokalisation der Trübung.

3. Erkrankungen mit starrer Pupille und plötzlicher Erblindung

- Bei einer **plötzlichen Erblindung** z.B. durch eine Netzhautablösung, Opticusneuritis oder SARD (Sudden Acquired Retinal Degeneration) kann der Pupillarreflex negativ ausfallen. In diesem Fall ist Pupillarreflex auf der afferenten Seite unterbrochen.
- Bei einer Lähmung des intraokulären Anteils des **Nervus oculomotorius** wird der Musculus sphincter pupillae nicht innerviert. Die Pupille steht maximal weit und reagiert nicht auf Lichteinfall, d.h. die efferente Seite des direkte Pupillarreflexes funktioniert nicht. Der Visus hingegen ist erhalten.
- Durch eine Uveitis kann es zur hinteren **Synechierungen** (Verklebungen der Iris mit der Linse) kommen, die eine mechanische Behinderung des Pupillarreflexes verursacht. Oft ist dabei die Pupille verzogen. Bei einer vollständigen hinteren Synechierung besteht die Gefahr einer Iris bombée mit Sekundärglaukom.
- Bei einer **Irisatrophie** steht die Pupille eher mittelweit und reagiert nicht oder nur wenig auf Licht. Auch in diesem Fall ist bei vorhandenem Visus der indirekte Pupillarreflex positiv.

Ätiologie:

Grundsätzlich kommt es zum Anstieg des Augeninnendrucks durch eine Behinderung des Kammerwasserabflusses. Diese Abflussbehinderung kann aufgrund einer angeborenen Missbildung des Kammerwinkels (Primärglaukom) oder durch einen sekundären Verschluss des Kammerwinkels (Sekundärglaukom) erfolgen.

Das Kammerwasser wird permanent im nichtpigmentierten Epithel des Ziliarkörpers gebildet und gelangt durch die Pupillaröffnung in die vordere Augenkammer. Die Resorption erfolgt hauptsächlich über das Trabekelwerk des Kammerwinkels, den Fontana'schen Räumen. Von dort wird das Kammerwasser dem Plexus venosus sklerae zugeführt. Ein zweiter Abflussweg, ist der uveosklerale Abfluss. Hier fließen zwischen 2 % (Katze) und 15 % (Hund) des Gesamt-Kammerwassers ab.

Für das **Primärglaukom** gibt es unterschiedliche Einteilungsmöglichkeiten. Die vorherrschende Form des Primärglaukoms beim Hund ist eine Veränderung des Ligamentum pectinatum, die auch als Kammerwinkel-Dysplasie bezeichnet wird. Seltener Formen sind das Eng- und Weitwinkelglaukom.

1. Kammerwinkel-Dysplasie

Bei der gonioskopischen Untersuchung präsentiert sich das dysplastische Ligamentum pectinatum je nach Grad der Missbildung entweder mit verdickten Trabekeln, als Band mit einzelnen „Flow-Holes“ oder es ist vollständig geschlossen (siehe Abb. 5).

Diese Veränderung besteht von Geburt an und ist beidseits ausgeprägt. Obwohl es gonioskopisch im Lauf des Lebens zu keiner sichtlichen Veränderung kommt, kann sich die Abflusskapazität des Kammerwassers noch über Jahre verändern. Man nimmt an, dass hierfür Veränderungen auf zellulärer Ebene in tieferen Kammerwinkelbereichen verantwortlich sind. Im Alter von durchschnittlich 3 bis 7 Jahren wird die Abflussbehinderung so stark, dass der Augeninnendruck plötzlich ansteigt. Meistens ist anfangs nur ein Auge betroffen. Mit einem Druckanstieg des Partnerauges muss allerdings innerhalb der nächsten Wochen oder Monaten gerechnet werden. Die Veranlagung zur Kammerwindeldysplasie ist erblich, weshalb mit betroffenen Tieren nicht gezüchtet werden sollte. Häufig betroffene Rassen sind z.B. der Siberian Husky, Alaskan Malamute, Samoyede, Beagle, Border Collie, Bouvier de Flandres, Magyar Vizsla, Holländischer Schäferhund, Teckel, Spaniel-, Schnauzer- und Terrier-Rassen.

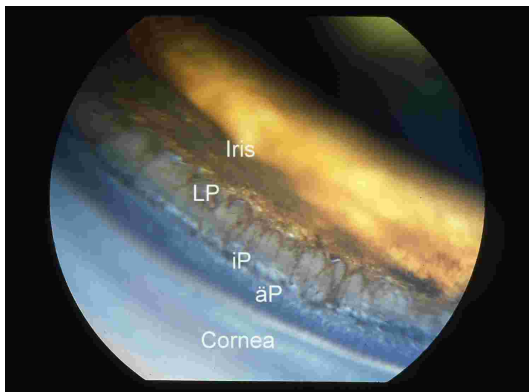


Abb 4: Physiologischer Kammerwinkel
keine Gefahr des Primärglaukoms
LP = Ligamentum pectinatum (offen mit Trabekeln)
äP = äußeres Pigmentband, iP = inneres Pigmentband




Abb 5: Goniodyplasie
Veranlagung zum Primärglaukom
LP = Lig. pectinatum (geschlossen mit Flow Holes)
äP = äußeres Pigmentband, iP = inneres Pigmentband

2. Engwinkelglaukom:

Der Winkel zwischen Iris und Kornea ist enger ausgebildet. Ein reines Engwinkelglaukom mit physiologischem Ligamentum pectinatum ist selten (z.B. Amerikanischer Cockerspaniel).

3. Weitwinkelglaukom:

Der Kammerwinkel und das Ligamentum pectinatum weisen bei der Untersuchung keine Abnormalitäten auf (z.B. Beagle).

Die große Gruppe des **Sekundärglaukoms** wird durch unterschiedliche Grunderkrankungen wie z. B. Uveitis, Trauma, intraokuläre Blutungen, Neoplasien oder die Linsenluxation verursacht. Die entstehenden Veränderungen können an unterschiedlichen Lokalisationen zur Abflussbehinderung und damit Stau des Kammerwassers führen. Im Folgenden sind die möglichen Engpässe von kaudal nach kranial aufgeführt.

- **Synechien** der Iris mit der Linse verhindern den Durchfluss des Kammerwassers von der hinteren in die vordere Augenkammer. Die Flüssigkeit staut sich kaudal der Iris, wodurch die Iris sich nach kranial wölbt (**Iris bombé**).
- Entzündliche Membranen können die Pupillaröffnung teilweise oder komplett verschließen. Deshalb sollte die Pupille bei einer Uveitis weit gestellt werden. Vorher ist abzuklären, ob der Druck nicht bereits angestiegen ist. Denn durch die Weitstellung der Iris wird wiederum der Kammerwinkel verengt, was einen bereits vorhandenen erhöhten Druck verstärken würde.
- Im Zuge der anterioren **Linsenluxation** kann es zum vollständigen Verschluss der Pupillarebene kommen. Dies führt zum extremen Druckanstieg. Beim Hund entsteht durch die primäre vordere Linsenluxation in der Regel immer ein starker Druckanstieg, was eine sofortige Operation nötig macht. Bei der Katze ist aufgrund der schlitzförmigen Pupille und der tiefen vorderen Augenkammer die klinische Situation anders und der Druckanstieg oft nicht so markant. Der mit der Linse vorgefallene Glaskörper kann ebenfalls die Pupillaröffnung und den Kammerwinkel verlegen und zu einem Druckanstieg führen.
- **Synechien** der Iriswurzel mit der Hornhaut oder Kompressionen des Kammerwinkels können zu einer Verengung bis zum vollständigen Verschluss des Kammerwinkels führen. (Sekundäres Winkelblock-Glaukom)
- Das feine Trabekelwerk des Kammerwinkels kann z.B. durch **Entzündungszellen, Fibrin, Blut oder Tumorzellen** verlegt und dadurch der Kammerwasserabfluss behindert werden. Der Kammerwinkel hingegen bleibt offen. (Sekundäres Offenwinkel-Glaukom)

Therapie

Die Therapie des Glaukoms verläuft leider oft frustrierend. Sie ist für den behandelnden Tierarzt und den Tierbesitzer immer eine Herausforderung. Das oberste Ziel ist die Erhaltung von möglichst großen Anteilen des Sehvermögens. Weitere therapeutische Ziele sind die langfristige Erlangung der Schmerzfreiheit und eine gute Lebensqualität.

Die rechtzeitige Diagnose sowie die schnelle, konsequente und effektive Therapie sind für den Erfolg entscheidend.

Prinzipiell ist das Drucksenken die wichtigste therapeutische Maßnahme. Ansätze zur Neuroprotektion rücken immer mehr in den Mittelpunkt der Forschung.

Die Wahl der jeweiligen Therapie ist von der Ursache des Druckanstiegs, der Höhe des aktuellen Druckes und dem Ansprechen auf die jeweilige Maßnahme abhängig. Die Wirkung der eingeleiteten Therapie sollte innerhalb der ersten Stunden eintreten und muss zeitlebens regelmäßig überwacht werden. Auch das Beobachten des Tieres durch den Besitzer, z. B. durch die tägliche Kontrolle des Pupillarreflexes mit einer Taschenlampe, kann eine wertvolle Hilfe sein, um bei einem akuten Glaukomanfall keine Zeit zu verlieren.

Medikamentöse Therapie

Im Folgenden sind die unterschiedlichen Wirkstoffklassen mit jeweils einigen Beispielen aufgezählt:

Reduzierung der Kammerwasserproduktion:

- Karboanhydrase-Hemmer

Karboanhydrase ist ein im gesamten Körper weitverbreitetes Enzym, welches im Auge für die Kammerwasserproduktion mitverantwortlich ist. Erst bei einer Hemmung von 95-99 % der Aktivität sind druckreduzierende Wirkungen zu erreichen. Dadurch sind bei systemischer Gabe Nebenwirkungen, wie Kopfschmerz, Hypokaliämie und metabolische Azidose möglich. Aus diesem Grund sind lokale Gaben bei der Dauerbehandlung der systemischen Therapie vorzuziehen.

- Dorzolamid (Trusopt^R-AT), 2-3 x tgl.
- Brinzolamid (Azopt^R-AT), 2-3 x tgl.

- Diclofenamid-Tabletten, 1-2 mg/kg p.o., 3 x tgl. (Internationale Apotheke!)
- Azetazolamid (Diamox^R), 10 mg/kg, einmalig i.v. oder 2-3 x tgl. p.o.
- α -2-Agonisten
Die drucksenkende Wirkung beim Tier ist unserer Erfahrung nach nicht herausragend, aber dieser Gruppe wird zusätzlich eine potentielle neuroprotektive Wirkung nachgesagt. Sie dürfen bei der Katze aufgrund lebensbedrohlicher Nebenwirkungen nicht angewandt werden.
 - Brimonidin (Alphagan^R-AT), 2-3 x tgl.
- β -Rezeptor-Blocker
Diese Wirkstoffgruppe beinhaltet weit verbreitete und erprobte Glaukomtherapeutika. Wichtig ist darauf hinzuweisen, dass durchaus systemische Wirkungen bei der lokalen Anwendung möglich sind. Bei Herzerregungs- oder -leitungsschäden, wie beim AV-Block, kann es zu starker Bradycardie, bis Todesfällen kommen.
 - Timolol (Timolol^R-AT), 1-2 x tgl.
 - Metipranolol (Betamann^R-AT), 1-2 x tgl.
 - Pindolol (Gluco-Stulln^R-AT), 1-2 x tgl.

Verbesserung des Kammerwasserabflusses:

- Prostaglandin-Derivate
Sie haben einerseits eine stark miotische Wirkung, was eine Erweiterung des Kammerwinkels und damit verbesserten Kammerwasserabfluss bewirkt. Andererseits verstärken sie den uveoskleralen Abfluss. Eine Kontraindikation ist die vordere Linsenluxation. Auch bei einer Uveitis sollten sie wegen der Gefahr von hinteren Synechierungen nicht angewandt werden.
 - Latanoprost (Xalatan^R-AT), 1-2 x tgl.
 - Travoprost (Travatan^R-AT), 1-2 x tgl.
 - Bimatoprost (Lumigan^R-AT), 1-2 x tgl.
- Parasympathomimetika, Miotika
Die Kontraktion des Musculus ciliaris bewirkt eine Weitstellung des Trabekelwerks und damit einen verbesserten Abfluss. Ist der M. sphincter pupillae durch Ischämie gelähmt, erfolgt keine adäquate Reaktion. Da die Prostaglandin-Derivate ebenfalls eine Miose bewirken, insgesamt aber eine deutlich bessere Drucksenkung, sind sie vorzuziehen. Kontraindikationen siehe dort.
 - Pilocarpin (Pilocarpin^R-AT), 1-2 x tgl.
 - Carbachol (Carbamann^R-AT), 1-2 x tgl.
- Adrenozeptor-Agonisten
 α - und β -Agonisten verbessern den Kammerwasserabfluss und reduzieren die Kammerwasserproduktion bei minimal mydriatischem Effekt.
 - Dipivefrin (Glaukothil^R-AT), 1-2 x tgl.
 - Clonidin (Clonid-Ophthal^R-AT), 1-2 x tgl.

Osmotherapie:

- Mannit-Infusion
Sie kann bei Primärglaukomen als Erstmaßnahme und bei der Linsenluxation präoperativ eingesetzt werden. Die deutliche Drucksenkung hält allerdings nur kurzfristig an. Bei gestörter Blut-Kammerwasserschanke, wie bei einer Uveitis, ist die Osmotherapie kontraindiziert, da der Druck in diesem Fall noch weiter ansteigen könnte. Während der Infusion muss alle 5 Minuten eine Druck-Kontrolle erfolgen und die Infusion sofort abgebrochen werden, wenn der Druck nicht sinkt oder sogar ansteigt.
 - Mannitol, 20%ig, 2-4 ml/kg (=2g/kg), über 15 bis 30 Minuten i.v.

Neuroprotektion:

- Neutralisation der glutamat-vermittelten Ganglienzelldestruktion durch Antagonisten der Glutamat- und Kalzium-Rezeptoren. Die Erfahrungen sind noch begrenzt und weitere Forschungen werden getätigt. Kalzium-Antagonisten, die eigentlich als Blutdruck-Senker fungieren, haben den Vorteil, dass sie nicht nur toxische Level von intrazellulärem Kalzium reduzieren, sondern aufgrund ihres vasodilatativen Effekts auch die Blutzufuhr des Sehnervenkopfes erhöhen.
 - Amlodipin, 0,625 mg /Hd, 1xtgl. p.o.

Chirurgische Therapie:

Ziel der Glaukomchirurgie ist das Erreichen einer langfristigen Drucksenkung. In der folgenden Aufzählung werden lediglich die wichtigsten Operationsprinzipien besprochen, deren Vor- und Nachteile in diesem Rahmen außer Acht gelassen werden.

Reduzierung der Kammerwasserproduktion:

Durch die teilweise Zerstörung des nichtpigmentierten Ziliarkörperepithels wird die Kammerwasserproduktion dauerhaft reduziert. Je nach Technologie kommt es zu weiteren, ungewünschten Schädigungen des Ziliarkörpers.

- Laser-Therapie (transsklerale Laserzyklophotokoagulation)

Durch die Absorption des Infrarotlichtes des Lasers im pigmentierten Ziliarkörperepithel kommt es zur Erwärmung und Koagulation der beiden übereinanderliegenden Zellschichten (pigmentiertes und nichtpigmentiertes Ziliarkörperepithel). Die Applikation der Laserenergie geschieht transskleral, d.h. das Auge muss nicht eröffnet werden.
- Kryo-Behandlung

Das Prinzip der Kryotherapie ist die Zellzerstörung durch intrazelluläre Eiskristalle. Besonders anfällig sind wasserreiche Zellen, allerdings ist die Wirkung nicht wie beim Lasern selektiv auf das Ziliarkörperepithel beschränkt. Dadurch sind relativ große Kollateralschäden möglich.

Verbesserung des Kammerwasserabflusses:

Durch eine fistelierende Operation wird für das Kammerwasser ein künstlicher Abfluss geschaffen. Das Kammerwasser wird in den subkonjunktivalen Bereich geleitet und dort resorbiert. Problematisch bei diesen Operationsmethoden ist, dass die künstliche Öffnung sich langfristig wieder verschließen kann.

- Gonio-Implantat

Ein kleiner Silikonschlauch wird transsklerokorneal in die vordere Augenkammer eingelegt. Über diesen Weg wird das Kammerwasser aus dem Auge abgeleitet. Die außerhalb des Bulbus befindliche „Sickerplatte“ dient der Verteilung des Kammerwassers, ist auf der Sklera befestigt und mit Konjunktiva abgedeckt.
- Korneosklerale Trepanation

Das Prinzip dieser Operation ist es, eine künstliche Fistel im korneoskleralen Übergangsbereich zu schaffen, die mit Tenon'scher Membran und Konjunktiva abgedeckt wird.

Therapie des Glaucoma absolutum:

Könnte der Druck nicht rechtzeitig gesenkt werden, besteht das Problem, dass das Auge zwar keinen Visus mehr hat, aber permanent schmerzhaft ist. Diese Schmerzhaftigkeit wird oft vom Besitzer nicht bemerkt, da das Tier sich augenscheinlich normal verhält. Wird aber durch eine der unten aufgeführten Möglichkeiten der hohe Druck beseitigt, wird dann häufig vom Besitzer geäußert, dass das Tier wie neu geboren wirkt.

Die Eukleation ist für das Tier im Falle eines absoluten Glaukoms die beste Lösung, da keine weiteren Beschwerden mehr auftreten können.

Kann ein Besitzer sich nicht mit der Vorstellung abfinden, ein einäugiges Tier zu haben, gibt es die Möglichkeit, eine Silikon-Prothese einzusetzen, die kosmetisch akzeptabel ist.

Durch eine intraokuläre hochdosierte Gentamycin-Injektion können die kammerwasserproduzierenden Strukturen vollständig zerstört werden und so das körpereigene Auge erhalten werden. Hier kann sich eine Phtisis bulbi entwickeln, die kosmetisch oft nicht so ansprechend ist.

Zusammenfassung:

Der plötzliche Anstieg des Augeninnendrucks verursacht eine irreversible Zerstörung von okulären Strukturen innerhalb kürzester Zeit. Diese akute Notfallsituation kann sich mit sehr milden Symptomen wie leicht geröteten Konjunktiven, leicht injizierte Episkleralgefäße, mittelständige, wenig responsive Pupille und einem milden Hornhautödem äußern. Die einzig zuverlässige Diagnostik ist die Messung des Augeninnendrucks.

Hinter dem Symptom „Glaukom“ verbirgt sich eine Vielzahl von Erkrankungen, die in weiteren Schritten ausdiagnostiziert werden muss. Allen ist die irreversible Schädigung der Netzhaut gemein. Nur wenn innerhalb von wenigen Stunden der Druck effektiv gesenkt wird, kann ein möglichst großer Teil der Sehfähigkeit erhalten werden.

Für die Unterscheidung, ob es sich um ein Primär- oder Sekundärglaukom handelt, ist die Betrachtung des Kammerwinkels (Gonioskopie) entscheidend. Insbesondere die Untersuchung des Partnerauges ist wichtig, da bei einem Primärglaukom auch dieser verändert ist und mit einem Druckanstieg in absehbarer Zeit gerechnet werden kann.

Ein Glaukompatient ist ein chronisch kranker Patient, der dauerhaft kontrolliert werden muss. Der Besitzer eines Primärglaukompatienten sollte über die Symptome eines Druckanstiegs (tägliche Überprüfung des Pupillarreflexes mit Taschenlampe) aufgeklärt sein. Denn nicht nur die Medikamente und eventuelle operativen Eingriffe, sondern auch die genaue Beobachtung durch den Besitzer helfen, einen möglichst hohen Anteil der Sehkraft zu erhalten.

Dr. Kerstin Leuzinger

Tierärztliche Praxis für Augenheilkunde
Dr. Jens Fritsche
Kreuzhofstraße10
81476 München

Literatur auf Anfrage