

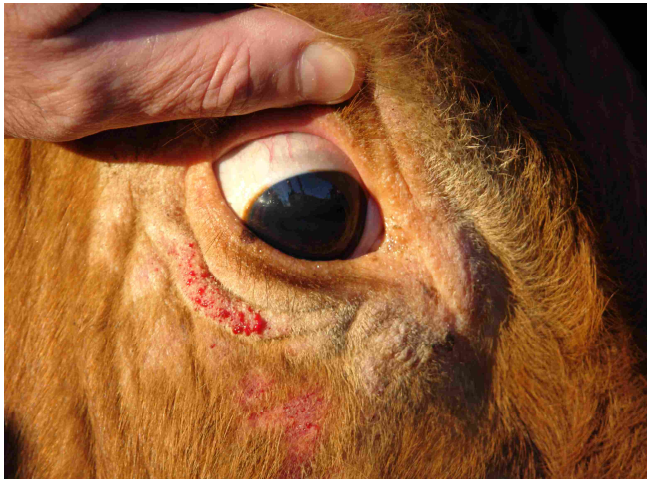

Bild 1 Limousinrind mit borkigen Hautveränderungen oberhalb und unterhalb des Auges.

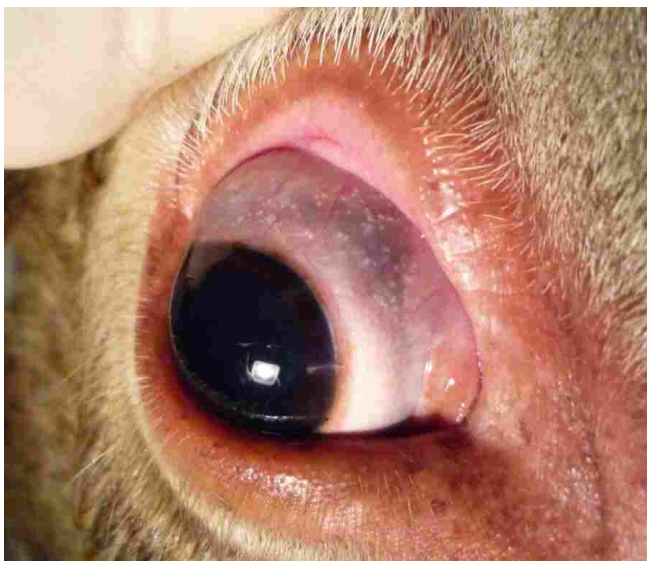


Bild 2 Vielzahl von weißen, harten, 0,2 – 0,6 mm großen, nicht-fluktuierenden Zysten im Bereich des weißen Augapfels. Die Zysten sind das häufigste Symptom und im Streiflicht gut erkennbar.

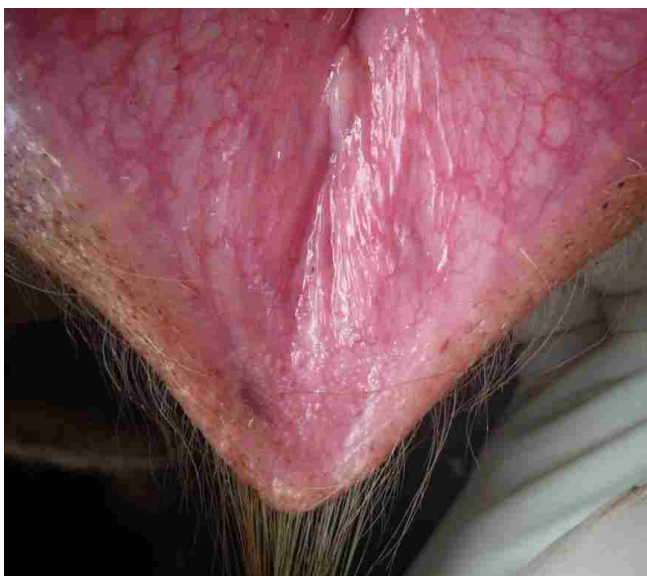


Bild 3 Zysten an der Scheidenscheidhaut.

Eine Information

**der Bayerischen Landestierärztekammer,
der Klinik für Wiederkäuer mit Ambulanz und
Bestandsbetreuung der LMU,
des Bayerischen Landesamtes für Gesundheit
und Lebensmittelsicherheit
und des Tiergesundheitsdienst Bayern e. V.**

Besnoitiose bei Rindern in Deutschland beobachtet

Im Landkreis Erding ist bei Mutterkühen der Rassen Charolais und Limousin ein Fall von Besnoitiose aufgetreten. Es ist eine Infektionskrankheit, die in Deutschland bislang nicht beobachtet wurde. Sie ist nicht auf den Menschen übertragbar und unterliegt nicht der Anzeige- oder Meldepflicht. Sie kommt häufig im Mittelmeerraum, Afrika und Asien vor. In Frankreich hat sie sich nach Norden bis auf die Höhe von Paris ausgebreitet.

Erreger

Der einzellige Parasit *Besnoitia besnoiti* befällt nur Rinder. Verwandte Parasiten können Esel, Karibus, Pferde, Rentiere und Ziegen infizieren.

Übertragung

Die Übertragung der Erreger erfolgt durch Stech- insekten (Bremsen, Wadenstecher, Gnitzen) und evtl. durch direkten Kontakt und im Natursprung. Eine mechanische Übertragung über Injektionen und Kuhbürsten erscheint möglich. Eine Beteiligung von Katzen bei der Verbreitung der Parasiten wird zwar diskutiert, ein gesicherter wissenschaftlicher Nach- weis dafür liegt jedoch noch nicht vor.

Krankheitsverlauf und Symptome

Die meisten Infektionen verlaufen subklinisch. 4-14 Tage nach der Infektion tritt die akute Phase ein. Sie ist durch Fieber, geschwollene, schmerzhaft Lymph- knoten, verminderte Fresslust, Lichtscheue, Nasen- ausfluss, Hoden- und Gebärmutterentzündung charakterisiert. Dabei können am ganzen Körper Ödeme in der Unterhaut auftreten. In der chronischen Phase nach ca. 3-4 Wochen verdickt und verhärtet sich die zunehmend rissige Haut (Elefantenhaut). Sekundärinfektionen durch Bakterien und Pilze aber auch Fliegenmadenbefall können das Krankheitsbild verkomplizieren. Die Infektionen der weiblichen und männlichen Geschlechtsorgane können zu Aborten und dauerhafter Sterilität führen.

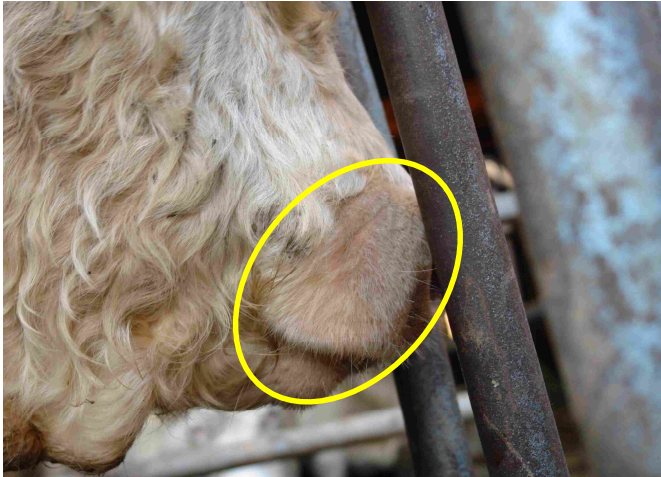

Bild 4 Charolaisstier mit Haarverlust und Hautverdickung seitlich an der Oberlippe.

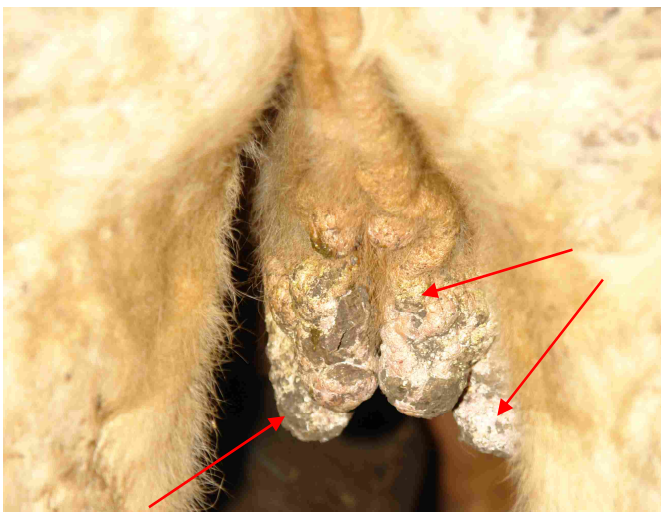


Bild 5 Weibliches Rind mit borkig verdickter Haut an den Zitzen, am Euter und an den Schenkelinnenseiten.

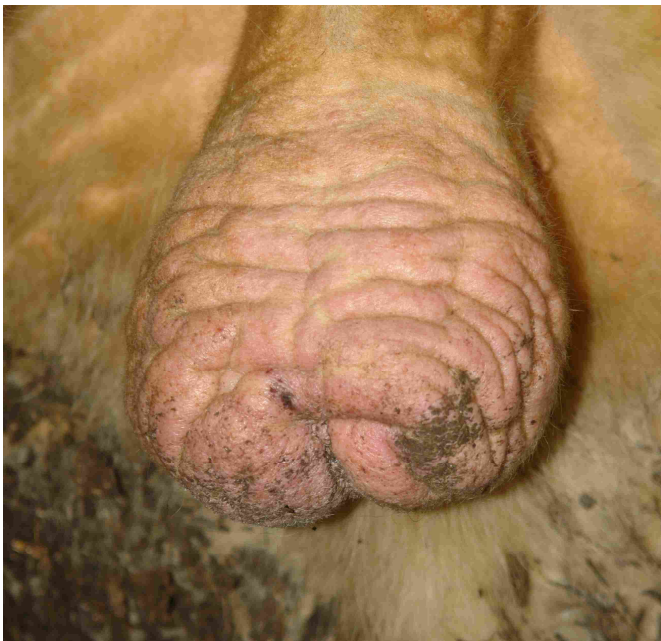


Bild 6 Charolaisbulle mit verdickter und schuppig-borkiger Haut am Hodensack (Elefantenhaut).

Befunde am Schlachtkörper

Sandartige, grau-weiße Granula und Zysten an der Nasen- und Scheidenschleimhaut, Skleren und Endothelien der großen Gefäße. Entzündungen in Kehlkopf, Luft- und Speiseröhre.

Therapie und Prophylaxe

Behandlungserfolge sind bisher nur vereinzelt am Anfang der Krankheit beschrieben. In Regionen, in denen die Erkrankung häufig auftritt, wird zur rechtzeitigen Verwertung geraten.

In Deutschland hat die rasche Erkennung große Bedeutung, um infizierte Tiere frühzeitig zu verwerten und eine weitere Ausbreitung der Erkrankung zu verhindern.

Labordiagnostik

Zur Zeit ist für die Untersuchung von Blutserum auf Antikörper noch kein kommerzieller Test in Deutschland zugelassen. Der parasitologische Nachweis der Zystozoen ist im Quetschpräparat und in Hautstanzen aus Granula und Zysten möglich.

Zusätzliche Information kann bei folgenden Institutionen eingeholt werden

Friedrich-Löffler-Institut in Wusterhausen
Dr. Gereon Schares, 033979-80193

Klinik für Wiederkäuer mit Ambulanz und Bestandsbetreuung, LMU München
Dr. Nicole Gollnick, 089-2180 78800

Institut für Vergleichende Tropenmedizin und Parasitologie, LMU München
Diagnostiklabor, 089-2180 3621

Bayerisches Landesamt für Gesundheit und Lebensmittelsicherheit
PD Dr. Dr. Rinder, 089-31560-214

Tiergesundheitsdienst Bayern e. V.
Abt. STW des Rindergesundheitsdienstes, 089-9091 260

Bildquellen:

Bild 1, 4-6 TGD (Die Fotos entstanden in Zusammenarbeit mit der Tierarztpraxis Dr. Selmair/Kamp, Inning am Holz)

Bild 2, 3 Klinik für Wiederkäuer mit Ambulanz und Bestandsbetreuung, LMU München